AUS DEM PATHOLOGISCHEN INSTITUT DER UNIVERSITÄT BASEL
(VORSTEHER: PROF. W. GERLACH).

ZUR FRAGE DER UNTERSCHEIDUNGSMÖGLICHKEIT VON OSTEODYSTROPHIA FIBROSA v. RECKLINGHAUSEN UND DER PAGET-FORM BEIM AFFEN

INAUGURAL-DISSERTATION

ZUR ERLANGUNG DER

DOKTORWÜRDE DER ZAHNHEILKUNDE

DER

MEDIZINISCHEN FAKULTÄT DER UNIVERSITÄT BASEL

VORGELEGT VON

PETER ROHR
VON BASEL

VERLAGSBUCHHANDLUNG JULIUS SPRINGER IN BERLIN 1931

Von der medizinischen Fakultät Basel genehmigt auf Antrag von Prof. *W. Gerlach*.

Tag der Promotion: 4. März 1931.

R. UNIV.
BIBLIOTHEEK
LEIDEN

Sonderabdruck aus
Virchows Archiv für Pathologische Anatomie und Physiologie
Bd. 281, H. 1.

Digitized by the Internet Archive
in 2026

https://archive.org/details/IA41544303_0079

Allgemeine histologische und anatomische Gesichtspunkte, die allen Formen der sog. „*Ostitis fibrosa*“ zukommen und für ihre Abgrenzung von den andern verwandten Skeleterkrankungen maßgebend sind, führten *Christeller* dazu, die große Gruppe der *Osteodystrophia fibrosa* in seinem System der malacischen Knochenerkrankungen als *Einheit* aufzustellen. Für die Differentialdiagnose gegen andere ähnliche Knochenerkrankungen ist der histologische bzw. histogenetische Grundsatz eindeutig maßgebend. Nur das histologische Bild ist für die *Osteodystrophia fibrosa* kennzeichnend und beweisend, deren Wesen in der eigenartigen, faserigen Beschaffenheit des Knochenmarkes und dem überstürzten Knochenumbau erkannt worden ist.

Für die Einteilung der Unterformen ist das Wechselspiel des Knochenabbaues und des Knochenanbaues maßgebend. Überwiegt der Abbau, so zeigt sich die Erkrankung unter dem Bilde der *Osteodystrophia fibrosa v. Recklinghausen* als hypostotische Form. Überwiegt der Knochenanbau, so tritt sie als deformierende *Osteodystrophia fibrosa Paget* (*Paget Disease*, hyperostotische Form) uns entgegen.

Beide Formen ließen keine scharfe Trennung zu. *Christeller* fand in der Gewebsabstammung und in dem geweblichen Bilde des Knochenumbaues volle Übereinstimmung (*Duken, Caan, Corson-White, v. Recklinghausen* u. a.). Er bezeichnete die *Osteodystrophia fibrosa Paget* als eine Unterform der möglicherweise mit Geschwülsten und Cysten einhergehenden *Osteodystrophia fibrosa v. Recklinghausen*.

Frangenheim erblickte in den verschiedenen Äußerungen der Krankheit: Cysten, Geschwülste usw. verschiedene Stadien ein und derselben Erkrankung. *Sternberg* erkannte, daß der *Paget Disease* und der *Osteodystrophia v. Recklinghausen* der gleiche Vorgang zugrunde liegt und eine

histologische Scheidung nicht möglich sei; andererseits eine Trennung der typischen Krankheitsbilder erwünscht wäre.

Schmorl (1926) hat auf die beiläufig von *Stenholm*, *Joest* u. a. erwähnten im histologischen Bilde sichtbaren eigenartigen Strukturen, von ihm als *Mosaikstrukturen* bezeichnet, in den neugebildeten Knochenbälkchen aufmerksam gemacht, die er allein bei der deformierenden *Paget*-Form (hyperostotische Form) der *Osteodystrophia fibrosa* ausgeprägt fand. Er entwickelte sie als das Produkt rasch aufeinanderfolgenden Ab- und Aufbaues. Die durch Osteoklasten gebildete Resorptionsfläche wird während der Anbauzeit zur Kittfläche, an welche lamellärer Knochen durch Osteoblasten aufgetragen wird. Zwischen dem alten und neuangelagerten Knochenstückchen bleibt die Kittlinie sichtbar. Aufsaugung und Anlagerung dauern nur kurze Zeit und so erklären sich die außerordentlich zahlreichen Kittlinien, die in großer Unregelmäßigkeit die Knochenbälkchen durchziehen. Bei vermehrtem Abbau (hypostotische Form) fehlen sie naturgemäß. Vorhandene Mosaikstrukturen sind im Hämatoxylin-Eosinpräparat deutlich erkennbar.

Schmorl fand die Mosaikstrukturen bei den der *Osteodystrophia fibrosa v. Recklinghausen* zugehörenden Erkrankungen nicht und wies auf den diagnostischen Wert derselben hin, sowohl für die Diagnose der frischen als auch der abgelaufenen *Paget Disease*.

In einer neuen, grundlegenden Arbeit versucht *Schmorl* (1930, Zur Kenntnis der *Ostitis deformans Paget*) den Beweis zu erbringen, „daß Ostitis deformans *Paget* und Ostitis fibrosa *v. Recklinghausen* nicht, wie bisher angenommen wurde, verschiedene Erscheinungsformen eines und desselben Krankheitsvorganges, sondern zwei Krankheiten eigener Art sind, die in histologischer Hinsicht sich ähneln, ihrem Wesen nach aber verschieden sind".

Schon 1926 wies *Schmorl* auf die für *Osteodystrophia fibrosa* charakteristischen Mosaikstrukturen der Knochenbälkchen hin. Er fand sie naturgemäß besonders ausgeprägt bei der deformierenden (hyperostotischen) Form. Neuerdings kommt *Schmorl* zum beweisenden Befund, daß die in den Knochenbälkchen der Erkrankungsherde bei *Osteodystrophia fibrosa Paget* immer vorkommenden Mosaikstrukturen, welche sich im speziellen durch kleine wirrgeformte ordnungs- und richtungslos aneinandergereihte Knochenstückchen von anderen ähnlichen „geordneten Mosaikstrukturen" unterscheiden, ein *typisches, charakteristisches Merkmal* für diese Erkrankung bilden.

Pick übernimmt aus der *Christeller*schen Einteilung der malacischen Knochenerkrankungen die achalikotische und metapoetische Form. Er spricht sich aber für die Trennung der *Paget*schen von der v. *Recklinghausen*schen Knochenkrankheit aus und führt als wichtigste, auch von *Schmorl* genannte Unterscheidungsmerkmale das örtliche Auftreten der *Paget Disease* mit der unbekannten Ätiologie, ferner die bedeutenden

Verunstaltungen an den großen Röhrenknochen und die oft mächtigen Hyperostosen am Schädel im Gegensatz zu den Erweichungen, Brüchen, Infraktionen und Verbiegungen bei der *v. Recklinghausen*schen Erkrankung, für welche auch die Vergesellschaftung mit „braunen Tumoren und Cysten" charakteristisch ist, sowie auch das regelmäßige Vorhandensein von Epithelkörperchenvergrößerungen. Auch *Snapper* tritt für eine scharfe Trennung der Krankheitsbilder ein, aus den gleichen Gründen, die *Pick* geltend gemacht hat. So gelang es auch *Jaffé, Bodansky* und *Blair* durch Einspritzung von Epithelkörperchenextrakt bei Tieren, die Form des *Osteodystrophia fibrosa v. Recklinghausen* künstlich zu erzeugen.

Paget Disease und *Osteodystrophia fibrosa v. Recklinghausen* treten sowohl beim Menschen auf als auch bei Tieren, und ihre Erscheinungsformen im besonderen beim Affen sind hauptsächlich von *Christeller* bearbeitet worden.

Aus der großen Gruppe der „*Osteodystrophia fibrosa*" stand mir das Material von drei Fällen bei Affen zur Verfügung, welches speziell in bezug und unter Berücksichtigung der letzten Arbeiten von *Schmorl*, vor allem hinsichtlich des Knochenbaues, vergleichend histologisch untersucht wurde.

Den eigenen Untersuchungen soll eine kurze Zusammenfassung der das histologische Bild beherrschenden Veränderungen, überstürzter Knochenumbau und fibröse Markbeschaffenheit, vorangeschickt werden.

Beim Knochenumbau haben wir einerseits die maßlose Steigerung des Knochenabbaues, andererseits die Knochenapposition.

Der Knochenabbau kommt durch gesteigerte lacunäre Resorption vielkerniger Riesenzellen und einkerniger Zellen zustande, deren osteoklastische Wirkung durch die Feststellung ihrer Funktion, Lacunenbildung, zu erkennen ist. *Pommer* weist auf die Bedeutung hin, welche der gesteigerten Knochenzerstörung durch Osteoklasten als unterscheidendem Merkmal gegen Osteoporose zukommt. Ob auch Halisterese neben der lacunären Resorption vorkommt, ist umstritten, wie das Wesen der Halisterese selbst.

Der Knochenanbau erfolgt durch Osteoblasten als Osteoid, über dessen Verkalkungszustand wir keine Angaben machen könne.n Der kalklose Anbau gehört nicht zu den unerläßlichen Bestandteilen des histologischen Bildes, er ist ein Nebenprodukt, das nur dann auftritt, wenn die Verkalkung mit dem überstürzten Umbau nicht Schritt hält. Knochenneubildung finden wir vom Periost und Endost ausgehend und in Form der aus bindegewebigen Blastem hervorgegangenen geflechtartig gebauten Knochenbalken.

Was die bindegewebig-faserige Beschaffenheit des Knochenmarkes anbetrifft, so kann dasselbe nach den Untersuchungen von *M. B. Schmidt* und *Schmorl* nicht mehr als Sitz und Ausgangspunkt der Erkrankung

gelten, sondern es erscheint als sekundärer Folgezustand endostaler Wucherungen, welche auch Ursache des tief in die Knochensubstanz eingreifenden Resorptionsvorganges sind *(M. B. Schmidt)*.

Im folgenden soll über das Vorkommen und die Ausbildung von Mosaikstrukturen an drei untersuchten Fällen der in die *Christeller*sche Gesamtgruppe der *Osteodystrophia fibrosa* gehörenden Erkrankungen bei Affen berichtet werden.

Technische Bemerkung: Das Material wurde in *Ebner*schem Gemisch entkalkt, in Celloidin eingebettet und die Schnitte mit Hämatoxylin-Eosin gefärbt. Als differente Färbung für kalkhaltigen und kalklosen Knochen wurde die *Schmorl*sche Thionin-Pikrinsäure-Methode angewandt.

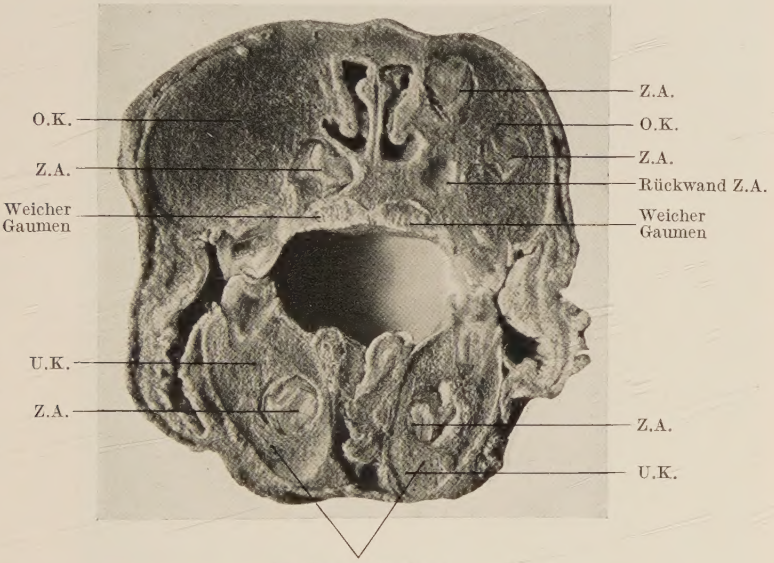

Abb. 1. Frontalschnitt durch den Gesichtsschädel, nat. Größe. Z.A. Zahnanlage, O.K. Oberkiefer, U.K. Unterkiefer.

Fall 1. E. 1878/29. Querschnitt durch den Schaft einer Tibia.

Mikroskopischer Befund: Mit Ausnahme einiger kleiner guterhaltener, der ehemaligen Rinde angehörender Knochenstückchen zeigt das Präparat das hochgradig veränderte Bild der *Osteodystrophia fibrosa Paget*. Weitgehende lacunäre Resorption durch massenhaft auftretende vielkernige Riesenzellen, daneben überwiegender Knochenanbau durch Osteoblasten und mächtige fibroblastische Knochenneubildung zusammen mit bindegewebigen Wucherungen sind die kennzeichnenden Merkmale. Die lamellär umgebauten Knochenbälkchen zeigen alle die wirren Mosaikstrukturen, wie sie von *Schmorl* als für *Paget Disease* typisch bezeichnet worden sind. Keine Mosaikstrukturen fanden sich in den fibroblastisch gebildeten Knochenbälkchen. Diese finden sich in der etwa 2–3 mm dicken periostalen Knochenneubildung, ferner in dem fibroblastisch gebildeten Knochen der Resorptionsräume der aufgelockerten Compacta und in den vom Endost des zentralen Markraumes ausgehenden Knochenneubildungen. „Diese Bälkchen haben keinen

Bestand, sondern werden meist zu lamellärem Knochen umgebaut. Wenn dies der Fall ist, treten auch an ihnen Mosaikstrukturen auf." Dieser *Schmorl*sche Satz wird auch durch unser Präparat bestätigt. Der Umbau geht von dem Gebiet der ehemaligen Rinde aus gegen die Peripherie. In den in der Mitte gelegenen umgebauten Knochenbälkchen finden sich Mosaikstrukturen. Von Mosaikstrukturen frei waren auch die guterhaltenen kleinen Stückchen der ehemaligen Compacta.

Unter Zugrundelegung der *Schmorl*schen Kriterien handelt es sich also einwandfrei um eine *Osteodystrophia fibrosa Paget.*

Abb. 2. Schädeldach. (Natürl. Größe.)

Fall 2. E. 505/29. — Pavian.

Makroskopischer Befund: Schädel — Kiefer: Zwei solide geschwulstartige Auftreibungen im Gebiete des Oberkiefers seitlich der Nase gelegen, von denen die linksseitige stärker ausgebildet ist, sind bei Betrachtung des Schädels von vorn besonders auffallend. Es handelt sich um ein noch junges Tier mit vollständigem guterhaltenem Milchgebiß (I, II, III, IV, V) und normaler Okklusion. Außer schwachen Abrasionsflächen an den Frontzähnen sind keinerlei Schmelzdefekte oder andere Veränderungen an den Zähnen sichtbar. Auf einem Frontalschnitt zeigen sich die Kieferknochen mächtig verdickt (Abb. 1). Der Knochen stellenweise etwas rötlich gefärbt, erscheint faserig und porös mit weicheren Bezirken. Die Kiefer haben eine glatte Oberfläche ohne Auflagerungen. Die Kieferverdickung ist im Gebiet per Molaren am stärksten und nimmt medial und distal davon wieder ab.

Schädeldach: Die Knochen sind fest ohne Auflagerung. An der Tabula externa finden sich größere und kleinere rote Flecken, die sich scharf

vom übrigen Knochen absetzen. Die Schädeldecke ist stark verdickt (Abb. 2). Das Stirnbein mißt in der Mittellinie gemessen 6—7 mm, an den Seiten sogar 8 mm Dicke. Der ganze Knochen ist zu einer bimssteinartigen Masse aufgelockert und eine Scheidung in Tabula externa, Tabula interna und Diploe nicht möglich, in letzterer treten die obenerwähnten dunkelroten Flecken ebenfalls deutlich hervor. Die Gliedmaßenknochen sind hauptsächlich gegen das Gebiet der Epiphysen hin verdickt und etwas verbogen, besonders der rechte stark S-förmig gestaltete Oberarmknochen. An den Rippen erscheint ein Rosenkranz, gebildet durch nach außen gelegene, keulenförmige Verdickungen des Knochens.

Abb. 3. Typische Mosaikstrukturen bei Osteodystrophia fibrosa Paget.

Mikroskopischer Befund: Kiefer: Der mächtig verdickte Oberkiefer besteht nur noch an wenigen Stellen, im Mundteil und über der Nasenhöhle, aus alten lamellär umgebauten Knochenbälkchen. Das fibröse Mark — Zell- und Lymphmark ist keines mehr vorhanden — enthält die prallgefüllten und erweiterten Blutgefäße mit vereinzelten kleinen Blutaustritten ins umliegende Gebiet. Der Abbau des lamellären Knochens erfolgt durch massenhaft auftretende vielkernige Riesenzellen; der Anbau durch Osteoblasten. Diese Knochenbälkchen tragen die typischen Mosaikstrukturen (Abb. 3). Neben diesen kleinen lamellär umgebauten Knochenteilen findet sich neuer bindegewebig gebildeter Knochen in einer mächtigen Ausdehnung ohne Mosaikstrukturen aufzuweisen, auch treten hier sowohl im Fasermark als auch längs der Knochenbälkchen bedeutend weniger Osteoklasten auf. Die Keimschicht des Periostes ist stark verbreitert und eine Faserknochenneubildung deutlich zu erkennen. Die Resorption des bindegewebig erzeugten Knochens geht von den Resorptionsräumen des lamellär gebauten Knochens aus. Cysten fehlen.

Das histologische Bild des Unterkiefers stimmt mit dem Befund am Oberkiefer überein. Nur schmale Säume an den Zungen- und Mundkieferflächen lassen noch lamellär umgebauten Knochen erkennen, aller übrige Knochen ist von Bindegewebe stammende Neubildung.

Zähne: Die Pulpa der durchgebrochenen Zähne weist neben einer starken Hyperämie mit Blutaustritt stellenweise eine bindegewebige Degeneration auf; strafferes Bindegewebe tritt an Stelle des zellreichen Pulpagewebes. Störungen in der Odontoblastenschicht (keine Blutungen und keine Odontoblastenatrophie)

und im Verkalkungszustand des Dentins sind keine vorhanden. Eine gleichmäßig breite Schicht Prädentins ist erkennbar. Der Zement weist keine Veränderungen auf. Das Periodontium ist nach der Spitze zu verbreitert. Die Alveolarsepten sind niedriger als normal und teilweise aufgelöst, sie bestehen aus lamellär gebautem Knochen und aus Faserknochen und sind von straffen Bindegewebszügen durchzogen. Unter dem Epithel sind rundzellige Einlagerungen sichtbar. Das straffe Bindegewebe über den Septen geht allmählich in das Knochengewebe über. Die nicht durchgebrochenen Zähne weisen im Dentin Verkalkungsstörungen auf, wie *Weber* sie in seinem Falle fand. Im Hämatoxylin-Eosin gefärbten Präparat treten kugelförmige blaugefärbte Gebilde mit dazwischenliegenden rosagefärbten Räumen auf. Anderweitige Veränderungen sind nicht nachzuweisen.

Schädeldach — Stirnbein: Normales Knochenmark fehlt vollständig. Das Knochenmark ist rein faserig. Die Knochenbälkchen sind lamellär umgebaut und weisen Mosaikstrukturen auf. An ihnen finden sich viele Riesenzellen in Lacunen und Osteoblastensäume. Kleine Stückchen der Tabula externa und interna sind normal erhalten und ohne Mosaikstrukturen. Stellenweise tritt periostale Faserknochenbildung auf (ohne Mosaik). Auf die prallgefüllten und erweiterten Gefäße der konvexen Schädelseite sei in Berücksichtigung der Befunde *Schmorls* an fünf Schädeldächern von Menschen bei *Osteodystrophia fibrosa Paget* besonders hingewiesen. Auch in unserem Falle konnte bei vorhandenen kleinen Blutaustritten ins angrenzende Mark keine Gefäßwandveränderung nachgewiesen werden. Angrenzend an diese stark erweiterten Gefäße findet man nekrotische Knochenteile; das Mark zeigt in diesen Gebieten keine besondere Veränderung, die Markzellen sind gut färbbar. Diese als Stase zu deutende Erscheinung ist Ursache der roten Flecken auf der Tabula externa und innerhalb der Diploe. — Bei der mikroskopischen Untersuchung der Gliedmaßen- und Rumpfknochen finden sich wiederum die für *Osteodystrophia fibrosa Paget* bekannten und schon beschriebenen geweblichen Änderungen des Knochens und des Knochenmarks ohne neue Befunde.

Diagnose: das histologische Bild ist auch in diesem Fall von Affengundu für die Diagnose *Osteodystrophia fibrosa Paget* eindeutig bestimmend.

Fall 3. E. 96/29.

Es handelt sich in diesem Fall um ein generalisiertes Auftreten der *Osteodystrophia fibrosa v. Recklinghausen* bei einem älteren Kapuzineraffen.

Diese hypostotische Form bei Kapuzineraffen findet sich im Schrifttum schon mehrmals beschrieben *(Christeller)*. Makroskopisch stimmt der Knochenbefund mit den schon bekannten Fällen völlig überein. — Zur *mikroskopischen* Untersuchung wurden Unterkiefer, Extremitäten- und Rumpfknochen herangezogen und besonders nach dem etwaigen Vorkommen und Aussehen von Mosaikstrukturen im Knochenbälkchen gesucht. In allen untersuchten Knochenteilen konnten bei typischem histologischem Bild der *Osteodystrophia fibrosa* keine Mosaikstrukturen nachgewiesen werden (Abb. 4). Einzig im Alveolarknochen des Unterkiefers fanden sich in einigen Knochenbälkchen, die sich auch durch vermehrten Knochenanbau auszeichneten, mosaikähnliche Strukturen vor, welche sich aber durch regelmäßigen Verlauf und Länge der Kittlinien von den typischen wirren Formen bei *Paget Disease* gut unterscheiden ließen. Es stimmt diese Beobachtung auch mit den Angaben von *Schmorl* überein, der in Fällen verallgemeinerter *Osteodystrophia fibrosa v. Recklinghausen* in mechanisch stark beanspruchten Skeletabschnitten, zu welchen der Unterkiefer eben gehört, primitive Ansätze zur Bildung von Mosaikstrukturen beobachtet hat.

Eine nähere Beschreibung der einzelnen Knochen dieses Tieres erübrigt sich, da das Bild ein einheitliches ist und mit der hypostotischen Form der Osteodystrophia fibrosa *von Recklinghausen* ein völlig übereinstimmendes war. Der Unterschied zwischen den beiden in Rede stehenden Erkrankungen geht außerordentlich deutlich aus den histologischen Abb. 3 und 4 hervor.

Betrachtet man zusammenfassend das Ergebnis der Untersuchungen an den erkrankten Affen, so ergibt sich zunächst zweifellos, daß alle

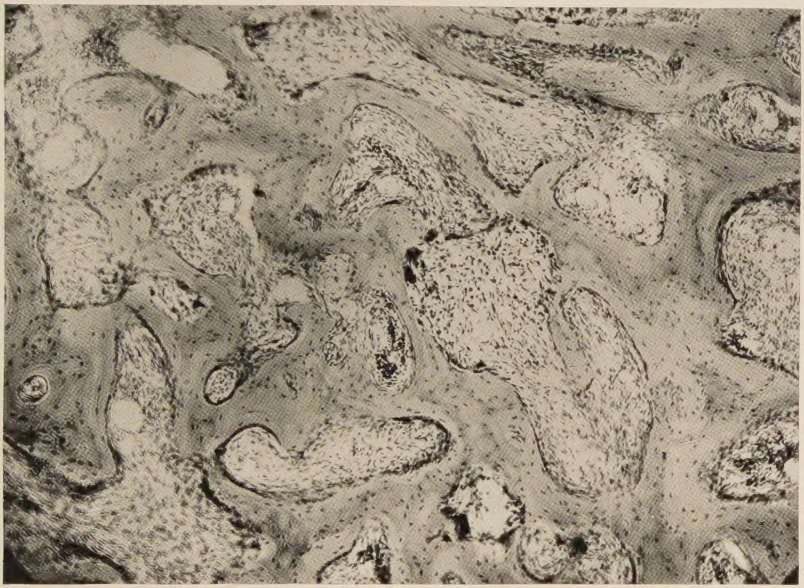

Abb. 4. Osteodystrophia fibrosa v. R. ohne Mosaikstrukturen.

3 Fälle in die große von *Christeller* zusammengefaßte Gruppe der Osteodystrophia fibrosa gehören. Aus der *Christeller*schen vergleichenden pathologischen Studie geht deutlich hervor, daß gleichartige Skeleterkrankungen beim Affen schon früher beschrieben wurden, jedoch fast ausschließlich als Affenrachitis gedeutet wurden (*Bland-Sutton, Draesecke* u. a.). Auch das sog. Affengundu, wie wir es in unserem 2. Fall beobachtet haben, gehört in diese Gruppe der Knochenerkrankungen der Affen, — denn mit dem menschlichen Gundu hat die Erkrankung sicherlich nichts zu tun. Bei unserem 1. Fall, einem Kapuzineraffen (Cebus capucinum) war, obgleich es sich sicherlich um eine *Paget*-Form handelt, und obwohl an mehreren Knochen Veränderungen nachgewiesen wurden, der Schädel unbeteiligt. Der 2. Fall aber, ein Pavian (Papio hamadryas) war ein typisches Affengundu mit den stark aufgetriebenen und fast geschwulstartig verdickten nach außen symmetrisch

vorragenden Oberkieferknochen. Es geht aus dem Schrifttum hervor, daß die Paviane offenbar öfters gerade an dieser Gunduform zu erkranken pflegen, denn *Christeller* erwähnt solche Beobachtungen, z. B. von *Roubeaud* und *Blin* bei Cynocephalen, *Roques* und *Bouffard* bei Papio sphynx, *Marchoux* und *Mesnil* bei Papio anubis, doch ist die Krankheit auch bei Schimpansen *(Maclaud)*, bei verschiedenen Cebusarten nachgewiesen, — wenn auch damals nicht richtig diagnostiziert worden. — *Christeller* glaubt, diese mit geschwulstartigen Knochenwucherungen einhergehenden Formen als etwas Besonderes bestehen lassen zu sollen und behält die Bezeichnung Gundu bei. Legt man die *Schmorl*schen histologischen Merkmale zugrunde, so ergibt sich zweifellos, daß das Affengundu zur *Paget*-Form der Osteodystrophia fibrosa gehört, daß es sichbei dieser Form um eine hyperostotische handelt und daß eine Trennung von der Osteodystrophia *Paget* unzweckmäßig ist.

Während also unsere beiden ersten Fälle eindeutig zur Osteodystrophia *Paget* zu rechnen sind, liegt im 3. Fall, der ebenfalls eine ausgedehnte Skeleterkrankung mit vielen Spontanfrakturen zeigt, eine sichere Osteodystrophia *v. Recklinghausen* vor.

Nach dem *Christeller*schen Schema würde Fall 1 und 2 zu der hyperostotisch-porotischen Form der Osteodystrophia fibrosa gehören, während der 3. Fall als hypostotisch-porotisch zu bezeichnen wäre. *Christeller* selbst hat stets darauf hingewiesen, daß seiner Einteilung lediglich das morphologische Bild zugrunde gelegen hat. Das läßt es berechtigt erscheinen, bei der Auffindung neuer histologischer Merkmale von der *Christeller*schen Einteilung abzugehen. Ein solches neues Merkmal sind aber die von *Schmorl* als Besonderheit hervorgehobenen Kittlinien, die es gestatten, bei den menschlichen Knochenerkrankungen die *v. Recklinghausen*sche und die *Paget*-Form voneinander zu trennen. Der Auffassung *Schmorls* ist *Pick* auf Grund weiterer Untersuchungen beigetreten, und wenn wir uns ebenfalls zu der *Schmorl*schen Auffassung bekennen, so geschieht es nicht zum mindesten, *weil wir durch vergliechend pathologisch-anatomische Untersuchungen an Affen den Beweis erbringen konnten, daß das entscheidende Merkmal, — eben das Vorhandensein oder Feheln von Kittlinien — auch bei den gleichartigen Knochenerkrankungen der Affen eine eindeutige Trennung der beiden Krankheitsbilder ermöglicht.* Dazu konnte gezeigt werden, daß das Affengundu in die *Paget*sche Gruppe der Osteodystrophia fibrosa gehört.

Schrifttum.

Bland-Sutton: Ricketts in monkeys, lions, bears and birds. J. comp. Med. a. Surg. **10** (1889). — *Caan, R.:* Zur Frage des Wesens und der Pathogenese der Ostitis deformans *(Paget)*. Bruns' Beitr. **125**, H. 1, 212. — *Christeller, E.:* Die Formen der Ostitis fibrosa und der verwandten Knochenerkrankungen der Säugetiere,

zugleich ein Beitrag zur Frage der „Rachitis" der Affen. Erg. Path. **20**, H. 2, 1 (1922). — Referat über die Osteodystrophia fibrosa. Verh. dtsch. path. Ges. **1926**. — *Corson-White:* Ostitis deformans in *Fox:* Disease in captive wild mammals and birds. 1923. — *Draesecke:* Zwei Präparate von rachitischen Tieren. Z. Ethnol. **38** (1906). — *Duken:* Beitrag zur Kenntnis der malacischen Erkrankungen des kindlichen Skeletsystems. 1. Mitt. Z. Kinderheilk. **46**, H. 1 (1928); 2. Mitt. Z. Kinderheilk. **46**, H. 1 (1928). — *Frangenheim:* Korreferat über die Klinik der Osteodystrophia fibrosa. Verh. dtsch. path. Ges. **1926**. — *Jaffé, H. L., A. Bodansky,* u. *J. E. Blair:* Erzeugung von Ostitis fibrosa (Osteodystrophia fibrosa) durch Epithelkörperchen-Extrakt. Klin. Wschr. **1930**, N. 37, 1717. — *Maclaud:* Note sur une affection désignée dans la boucle du niger et le pays du Kong sous le nom de Goundou et Anakré. Arch. Méd. nav. **63** (1895). — *Marchoux* et *Mesnil:* Ostéite hypertrophique généralisée des singes avec lésions rappelant le goundou. Bull Soc. Path. exot. Paris **4** (1911). — *Pick, L.:* Referat über die pathologische Anatomie der Knochenerkrankungen. Med. Klin. **1930**, Nr 48. — *v. Recklinghausen, F.:* Die fibröse oder deformierende Ostitis, die Osteomalacie und die osteoplastische Carcinose in ihren gegenseitigen Beziehungen. Virchow-Festschrift. Berlin 1891. — *Roques* et *Bouffard:* Un cas de goundou chez le cynocephale. Bull. Soc. Path. exot. Paris **1908**. — *Roubeaud* et *Blin:* Zit. nach *Christeller.* — *Schmorl, G.:* Zur Kenntnis der Ostitis fibrosa. Verh. dtsch. path. Ges. **1926**. — Die pathologische Anatomie der Ostitis fibrosa. Klin. Wschr. **1928**, Nr 16. — Zur Kenntnis der Ostitis deformans *(Paget).* Verh. dtsch. path. Ges. **1930**, 205. — *Snapper, J.:* Über den Unterschied zwischen *Recklinghausen*scher und *Paget*scher Krankheit. Med. Klin. **1930**, 39. — *Weber, Moritz:* Osteodystrophia fibrosa, ihre pseudotumorcystenbildende, juvenile, hyperostotische porotische Form beim Hund, zugleich ein Beitrag zur Frage ihrer Pathogenese und Ätiologie. Beitr. path. Anat. **82** (1929).